

# VENTRÍCULO IZQUIERDO NO COMPACTADO: UNA FORMA DE MIOCARDIOPATÍA DONDE ES IMPORTANTE LA MULTIMODALIDAD DE LAS IMÁGENES PARA EL DIAGNÓSTICO

Mendoza, Fernán<sup>1</sup>; Salazar, Carlos<sup>2</sup>; Melgarejo, Iván<sup>3</sup>; Velasco, Martha<sup>4</sup>; Jaramillo, Claudia<sup>1</sup>; Gómez, Efraín<sup>1</sup>; Martínez, Silvia<sup>5</sup>.

<sup>1</sup>Departamento de Cardiología Clínica y Falla Cardíaca, Fundación Clínica Shaio. <sup>2</sup>Fellow Cardiología Clínica, Fundación Clínica Shaio, Universidad El Bosque.

<sup>3</sup>Departamento de Métodos no Invasivos, Fundación Clínica Shaio. <sup>4</sup>Departamento de Imágenes Diagnósticas, Fundación Clínica Shaio. <sup>5</sup>Enfermera Jefe Especialista en Falla Cardíaca, Fundación Clínica Shaio.

## Introducción:

El ventrículo izquierdo no compactado (VINC), es una cardiomiopatía primaria genética, caracterizada por una extensa capa trabeculada del miocardio con múltiples y profundos recesos intertrabeculares sobre el lado endocárdico de la pared ventricular. El objetivo es describir tres casos de ventrículo no compactado con falla cardíaca, arritmias supraventriculares, donde la multimodalidad de las imágenes ayudó al diagnóstico.

## Metodología:

Estudio observacional descriptivo reporte de casos.

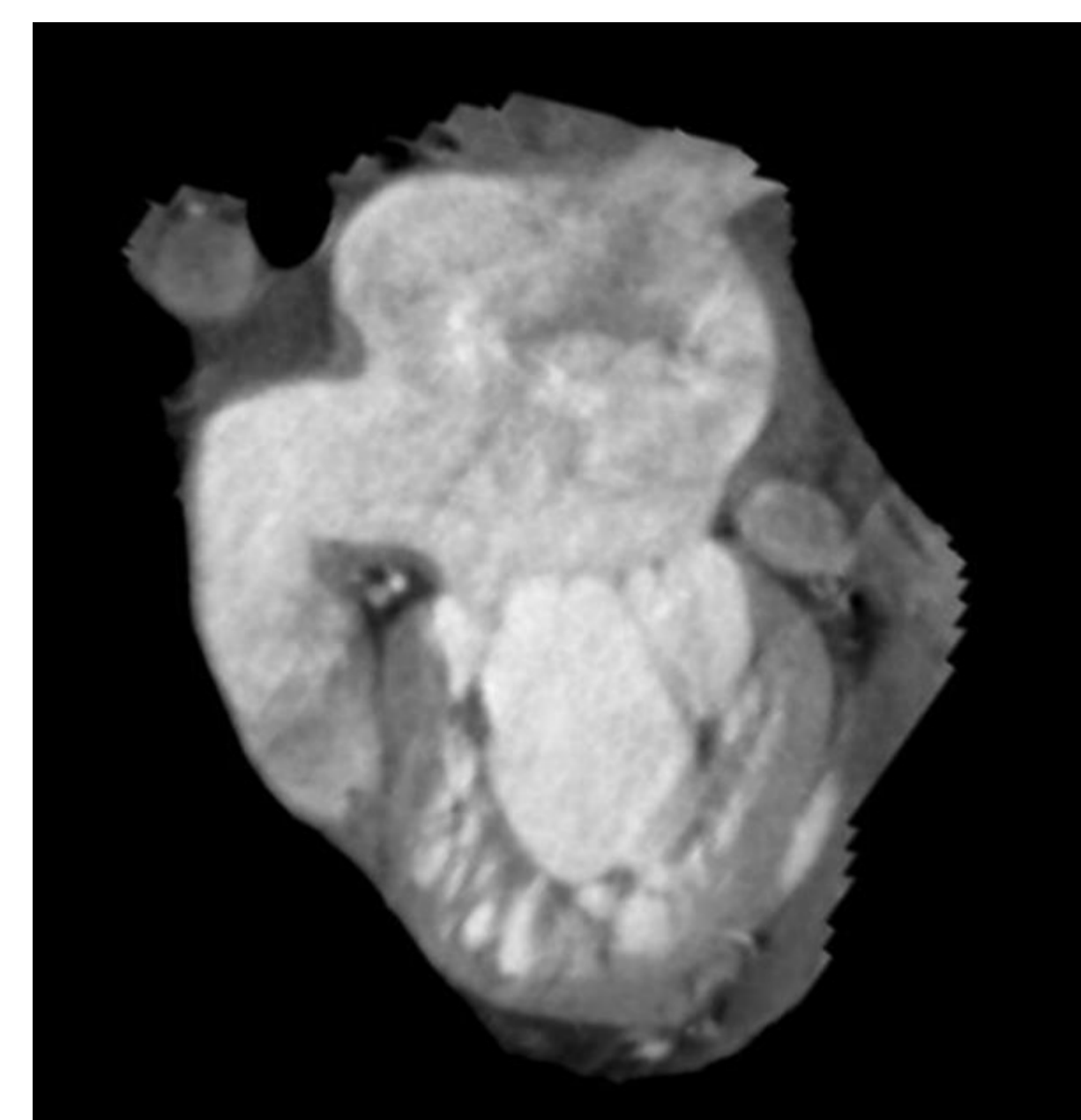
**Caso clínico 1:** Hombre de 23 años, con falla cardíaca estadio D, secundaria a VINC, además ductus arterioso corregido, síndrome de WPW quien requirió 2 ablaciones, implante de cardiodesfibrilador (CDI), fibrilación auricular. Ecocardiograma transesofágico y transtorácico, con fracción de eyección del ventrículo izquierdo (FEVI) entre el 17% y el 30% entre los dos estudios con criterios para VINC, tomografía (TAC) de corazón confirma la presencia de VINC y FEVI severamente comprometida. Se completaron los estudios para trasplante de corazón. Imagen 1.

**Caso clínico 2:** Mujer de 37 años, que consultó por descompensación de falla cardíaca asociado a la aparición de flutter auricular con cardioversión eléctrica exitosa. Se realizó un ecocardiograma transtorácico y transesofágico con FEVI 35%, insuficiencia mitral moderada e hipertensión pulmonar. Resonancia magnética cardíaca (RMC) con dilatación biauricular, hipertrabeculación del VI, confirmó el diagnóstico. Como prevención primaria se colocó un CDI. Imagen 2a y 2b.

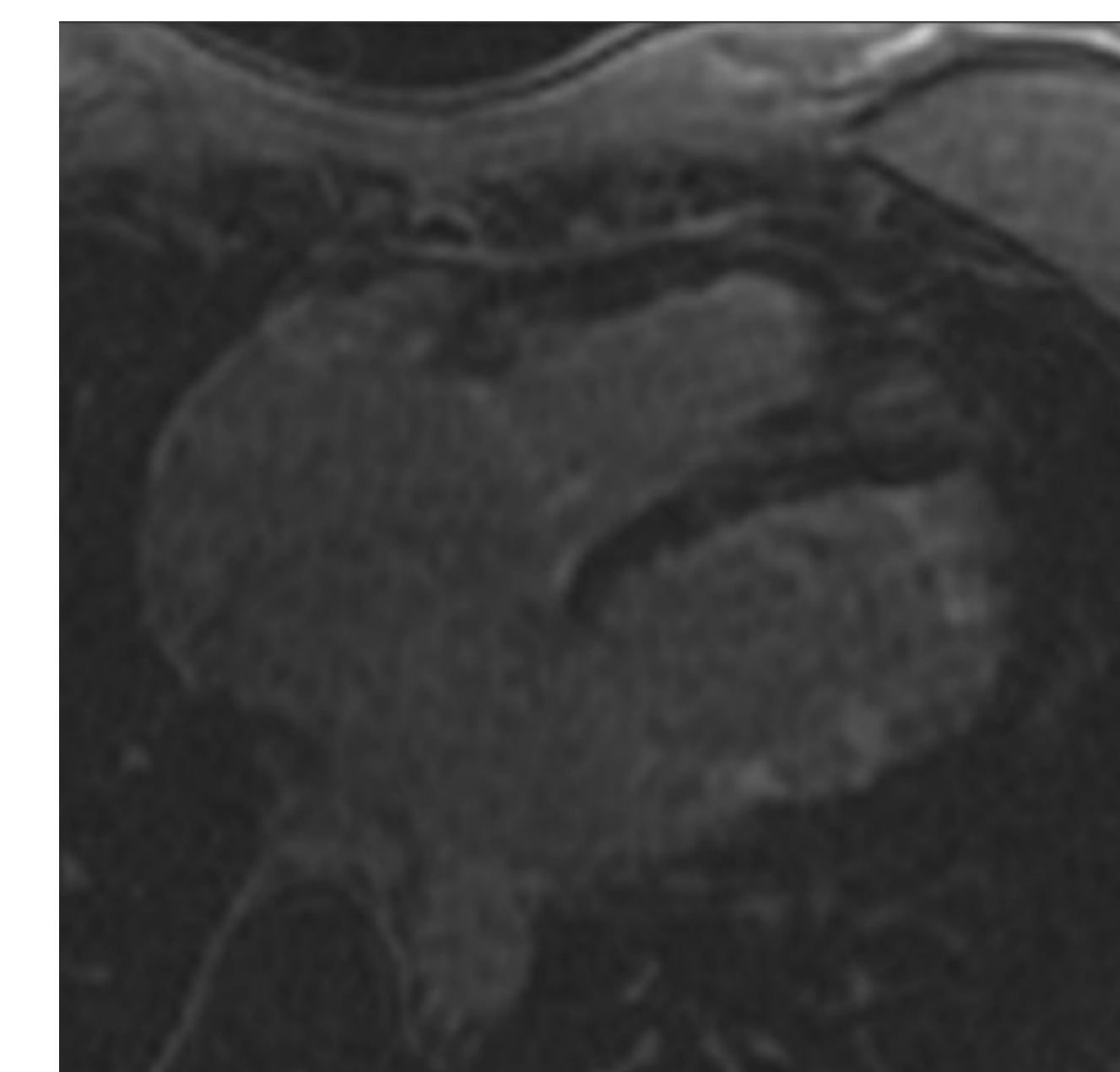
**Caso clínico 3:** Hombre de 57 años con diagnóstico de falla cardíaca estadio C, secundario a VINC. Ecocardiograma transtorácico y transesofágico FEVI 15%. RMC que confirmó la presencia de VINC. Presentó fibrilación auricular y se realizó aislamiento de las venas pulmonares sin complicaciones. Imagen 3a y 3b.

**Discusión:** el VINC se clasifica como una cardiomiopatía genética primaria, caracterizada por una trabeculación excesiva del VI. Los criterios diagnósticos se basan en la ecocardiografía y la resonancia magnética. La mayoría son asintomáticos y el diagnóstico es incidental, puede ocurrir con un genotipo, en asociación con disfunción sistólica del VI o con CMH (cardiomiopatía hipertrófica) y CMD (cardiomiopatía dilatada) y con mutaciones adicionales en genes típicos. La nueva clasificación de las cardiomiopatías primarias, recomendada por la AHA, llamada sistema MOGE(S), para el caso del VINC se puede presentar como un ventrículo dilatado y disfunción sistólica MLVNC+D o hipertrófico MLVNC+H o pura MLVNCOHGLDB<sub>3</sub>EGSDIII.

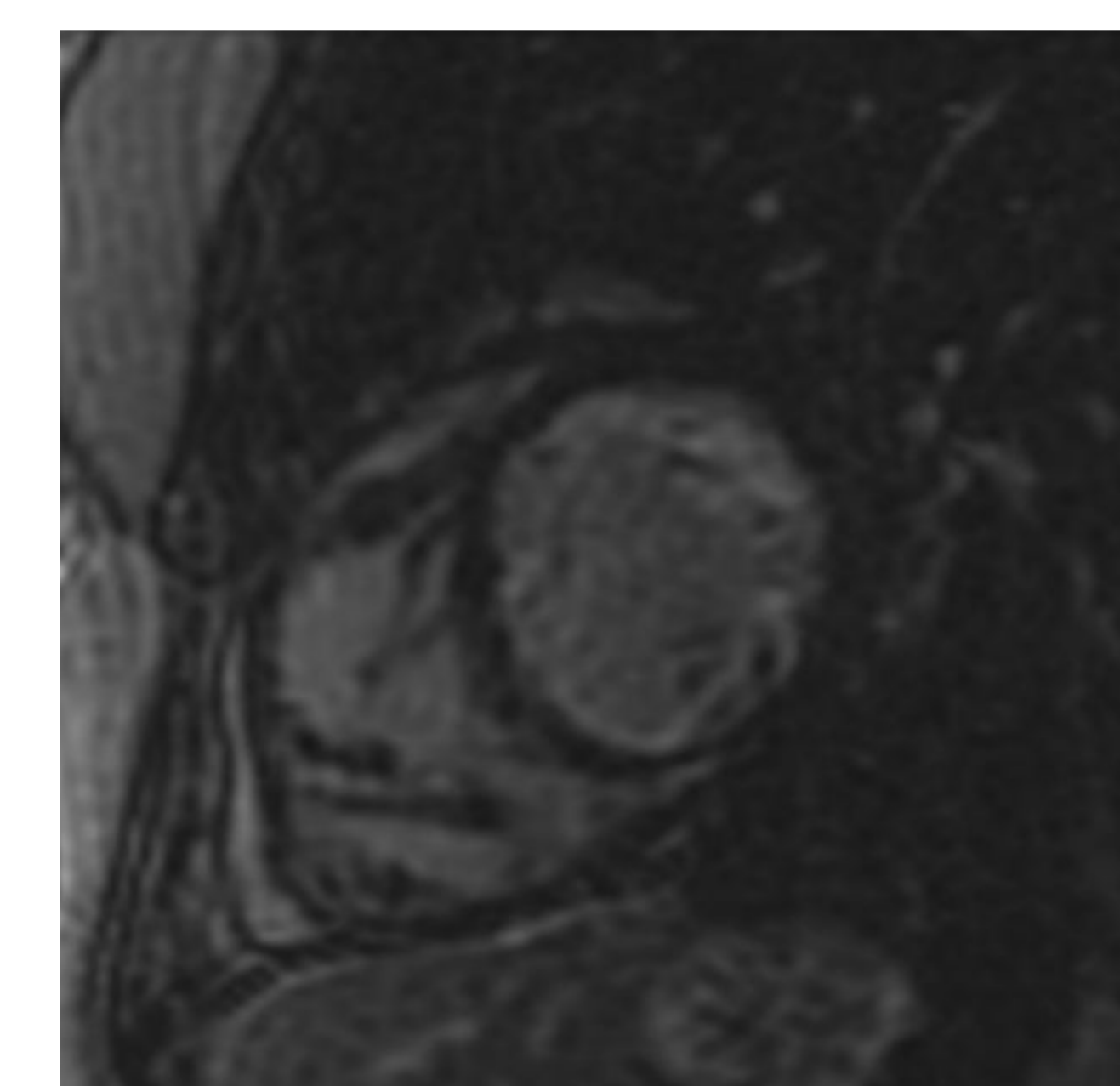
Los pacientes pueden presentar tres manifestaciones clínicas como son: insuficiencia cardíaca, arritmias y los eventos embólicos; los tres pacientes descritos presentan falla cardíaca, uno de ellos fue estudiado para trasplante cardíaco, los tres con episodios de fibrilación auricular. Tradicionalmente el ecocardiograma es el examen más utilizado para el diagnóstico, sin embargo la región apical muchas veces no se puede ver de manera adecuada; la RMC se ha convertido en el método diagnóstico de elección (relación miocardio compactado/no compactado > 2.3 en diástole, con S = 86% y E = 99%, valor predictivo positivo de 75 % y valor predictivo negativo del 99 %); las paredes más comprometidas son apical, anterior e inferolateral.



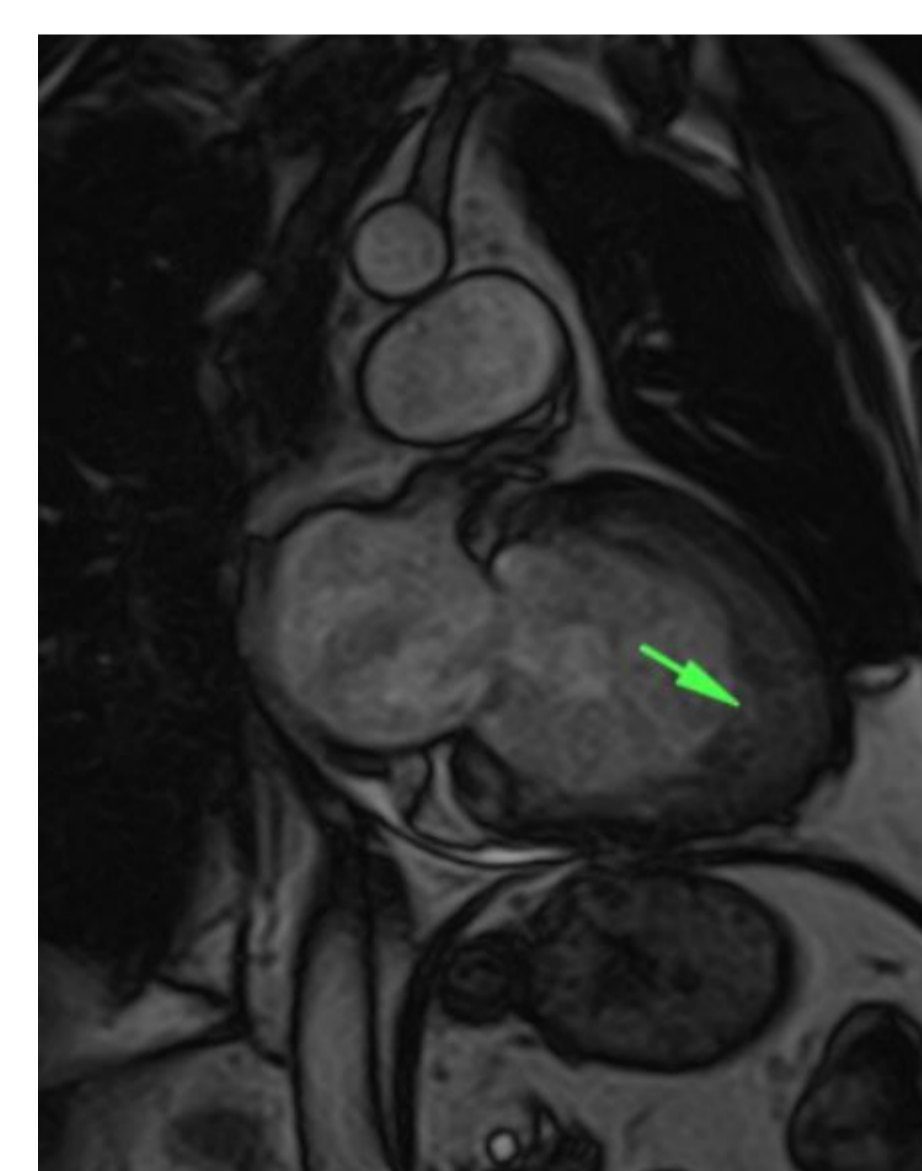
**Imagen 1:** Imágenes de TCMD, en eje largo, dos cámaras, en las que se demuestra importante aumento de la capa de miocardio no compactado.



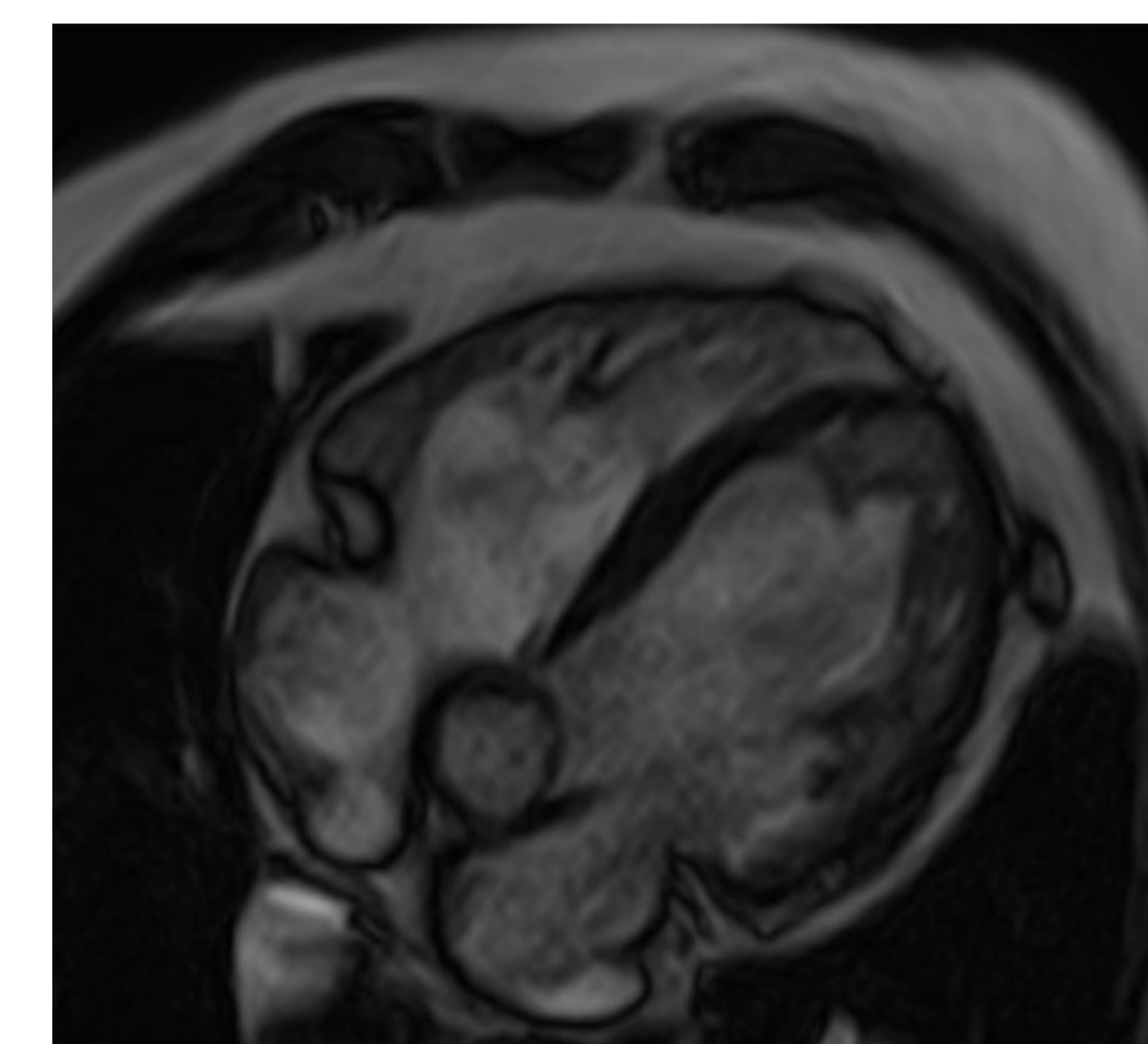
**Imagen 2a:** Imagen de RMC, realce tardío con Gadolinio, en cuatro cámaras, en donde se demuestra realce anormal en las trabéculas del VI.



**Imagen 2b:** Imagen de RMC, realce tardío con Gadolinio, eje corto.



**Imagen 3a:** Imagen de RMC, cine SSFP, en eje largo vertical, en donde se demuestra marcado aumento de la capa no compactada del miocardio.



**Imagen 3b:** Imagen de RMC, cine SSFP, en cuatro cámaras, donde se valora relación entre parte compactada y no compactada del VI.

Las trabéculas pueden demostrar defectos de perfusión después de la inyección de gadolinio, sugiriendo anomalías microcirculatorias. En las imágenes con gadolinio y realce tardío, existen alteraciones en las trabéculas no compactas, presumiblemente por fibrosis regional; la extensión del realce, tiene una buena correlación con la severidad de la enfermedad.

Existen criterios ecocardiográficos propuestos por los doctores Chin, Stollberger, Jenni, y Frischknech, donde el común denominador son: la relación entre ventrículo compactado y no compactado, las trabeculaciones y el flujo por doppler de los espacios intertrabeculares. Para evitar el exceso de diagnóstico de VINC, se recomienda que luego de la sospecha y de la realización del ecocardiograma, el diagnóstico debe ser confirmado por la RMC; la RM diferencia bien las trabéculas de las bandas aberrantes, de los falsos tendones y de la inserción anormal de los músculos papilares, igualmente ayuda en el diagnóstico diferencial con otras entidades como: cardiomiopatía hipertrófica apical, corazón de atleta, trombos, hematoma intramiocárdico, metástasis, sarcoidosis, amiloidosis, síndrome hipereosinofílico y otros.

**Conclusiones:** el VINC es una cardiomiopatía primaria genética con muchas manifestaciones clínicas donde la multimodalidad de las imágenes ayuda a establecer un diagnóstico para realizar un tratamiento.